




Gefiederschäden

A) Zustand der Schwung- und Schwanzfedern bei Junghennen (Federschäden)

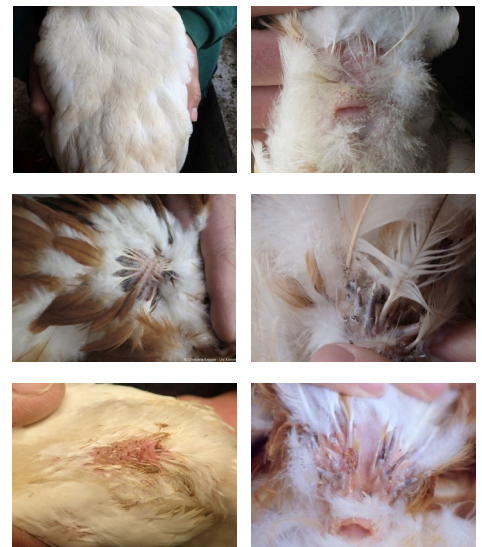Boniturnote	Beschreibung	Beispielfotos
0	Keine Federschäden: Keine abgebrochenen oder angepickten Federn.	 © C. Keppler
1	Leichte Federschäden: Maximal 2 abgebrochene oder angepickte Federn.	 © C. Keppler
2	Schwere Federschäden: Mindestens 3 abgebrochene oder angepickte Federn.	 © C. Keppler



Note 0
Note 1
Note 2

B) Zustand des Gefieders an Rücken und (Legen-)Bauch bei Junghennen (Gefiederverlust)

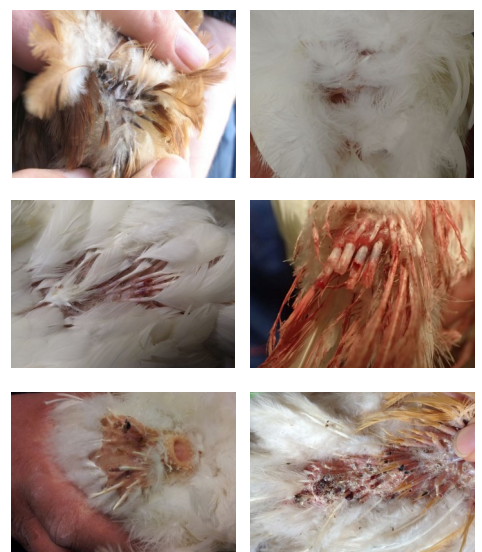Boniturnote	Beschreibung	Beispielfotos
0	Kein Gefiederverlust: Maximal 1 fehlende Feder an derselben Stelle.	 © C. Keppler
1	Leichter Gefiederverlust: Mindestens 1 kleine federlose Stelle (ab 2 fehlenden Federn) bis federlose Stelle < 1 cm längster Durchmesser.	 © C. Keppler
2	Schwerer Gefiederverlust: Mindestens 1 große federlose Stelle ≥ 1 cm längster Durchmesser.	 © C. Keppler



Note 0
Note 1
Note 2




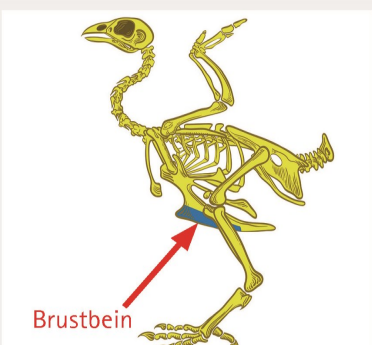
Hautverletzungen

Boniturnote	Beschreibung	Beispielfotos
0	Keine Verletzungen	 © C. Keppler
1	Leichte Verletzungen: Ausschließlich Verletzungen von Federfollikeln (blutige oder blutgefüllte Federkiele; frisch oder verkrustet).	 © C. Keppler
2	Schwere Verletzungen: Jegliche Hautverletzungen (frisch oder verkrustet).	 © C. Keppler



Note 0
Note 1
Note 2

Körperregionen für KTBL-Tierschutzindikatoren

Indikator	Definition der Körperregionen	Lage der Körperregionen
Gefiederschäden/ Hautverletzungen	<p>(1) Rücken mit Hals- und Schwanzoberseite: Reicht vom Genick bis einschließlich Schwanzoberseite (Bürzeloberseite) und wird seitlich eingegrenzt durch die Flügel. Die Halsunterseite wird nicht beurteilt.</p> <p>(2) (Lege-)Bauch und Schwanzunterseite: Reicht von Schwanzunterseite über die Kloake bis zur Brustbeinspitze, seitlich begrenzt durch die befiederten Unterschenkel.</p> <p>Zusätzlich bei Junghennen</p> <p>(3) Flügel: Reicht von Flügelspitze bis Schultergelenk und wird von oben beurteilt. Für die Gefiederschäden sind nur die Schwungfedern relevant, für die Hautverletzungen jedoch der ganze Flügel (inklusive Bereich der Deckfedern).</p> <p>(4) Schwanzfedern: Frei beweglicher Teil des Schwanzes; beurteilt werden die Federfahnen aller Schwanzfedern (nur für Indikator Gefiederschäden).</p>	 <p>(1) (2) (3) (4)</p> <p>Deckfedern</p> <p>Schwungfedern</p> <p>© C. Keppeler</p>
Zehenverletzungen	<ul style="list-style-type: none"> Zehen: Schließt die aus Schuppen bestehende Haut auf der Oberseite der 4 Zehen einschließlich der von oben zu beurteilenden Spannhaut zwischen den Zehen ein; ab Höhe der beiden innen liegenden 1. Zehen („Daumen“). 	 <p>© FNT – Uni Kassel</p>
Fußballenveränderungen	<ul style="list-style-type: none"> Sohlenballen: Zentral unter dem Fuß liegendes Ballenpolster ohne Zehenglieder. Zehenballen: Ballenpolster aller Zehenglieder (Krallen werden nicht beurteilt). 	 <p>Sohlenballen</p> <p>Zehenballen</p> <p>© FNT – Uni Kassel</p>
Brustbeinschäden	<ul style="list-style-type: none"> Brustbein: Dies ist ein großer Knochen des Vogelskeletts, der die Körperhöhle von unten begrenzt. Die Brustbeinspitze ist der circa 1,5 cm lange hintere Teil des Brustbeins und wird nicht beurteilt. 	 <p>Brustbein</p> <p>© www.stock.adobe.com – nickolaev, modifiziert</p>



Junghenne

**Beispielvideos zum Tierhand-
ling bei der Bonitierung:**



Legehennen



Gefiederschäden

Boniturnote	Beschreibung	Beispielfotos		
0	Kein Gefiederverlust: Maximal 2 fehlende Federn an derselben Stelle.			Note 0
1	Leichter Gefiederverlust: Mindestens 1 kleine federlose Stelle (ab 3 fehlenden Federn) bis federlose Stelle < 5 cm längster Durchmesser.			Note 1
2	Schwerer Gefiederverlust: Mindestens 1 große federlose Stelle ≥ 5 cm längster Durchmesser.			Note 2

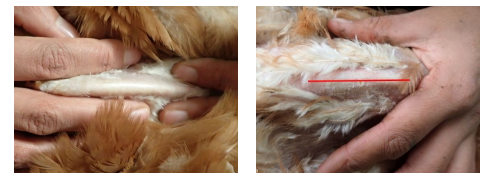
Hautverletzungen

Boniturnote	Beschreibung	Beispielfotos		
0	Keine Hautverletzungen			Note 0
1	Leichte Hautverletzungen: Maximal 2 kleine (< 1 cm) Verletzungen (frisch oder verkrustet).			Note 1
2	Schwere Hautverletzungen: Ab 3 kleinen (< 1 cm) Verletzungen oder mindestens 1 großen (≥ 1 cm) Verletzung (frisch oder verkrustet).			Note 2

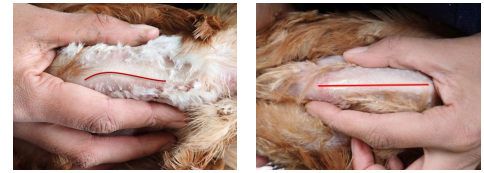


Brustbeinschäden

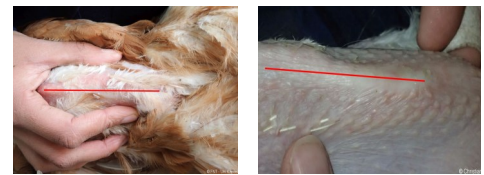Boniturnote	Beschreibung	Beispielfotos
0	Keine Brustbeinschäden: Geringfügige Abweichung (< 0,5 cm) von der geraden Brustbeinlinie in jegliche Richtung und ohne fühlbare Knochenauflagerungen (Kallus).	 © FNT – Uni Kassel
1	Leichte Brustbeinschäden: Abweichung zwischen 0,5 und < 1 cm von der geraden Brustbeinlinie in jegliche Richtung und ohne fühlbare Knochenauflagerungen.	 © FNT – Uni Kassel
2	Schwere Brustbeinschäden: Abweichung ≥ 1 cm von der geraden Brustbeinlinie in jegliche Richtung und fühlbare Knochenauflagerungen.	 © C. Keppeler



Note 0



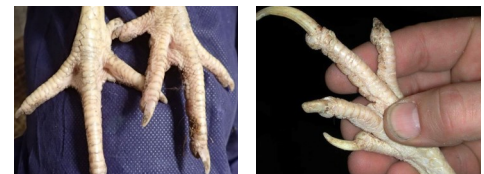Note 1



Note 2

Zehenverletzungen

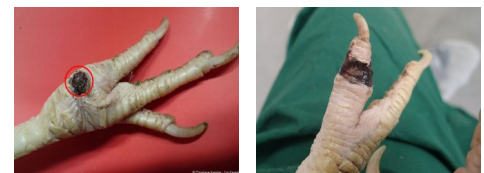
Boniturnote	Beschreibung	Beispielfotos
0	Keine Verletzungen	 © C. Keppeler
1	Leichte Zehenverletzungen: Maximal 2 kleine (< 1 cm) Verletzungen (frisch oder verkrustet).	 © C. Keppeler
2	Schwere Zehenverletzungen: Ab 3 kleinen (< 1 cm) Verletzungen, mindestens 1 großen (≥ 1 cm) Verletzung (frisch oder verkrustet) oder fehlendem Zehenglied an mindestens 1 Fuß.	 © FNT – Uni Kassel



Note 0



Note 1



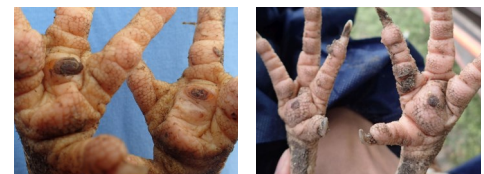
Note 2

Fußballenveränderungen

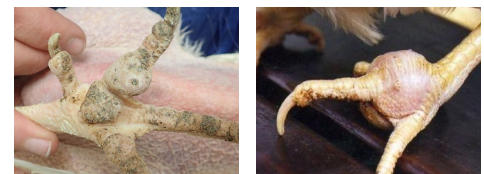Boniturnote	Beschreibung	Beispielfotos
0	Keine Fußballenveränderungen: Maximal Verlängerung der Schuppen (Hyperkeratose).	 © C. Keppeler
1	Leichte Fußballenveränderungen: Tiere mit (meist kreisrunden) Geschwüren/Veränderungen ohne Schwellung oder mit ausschließlich von der Fußunterseite sichtbarer Schwellung.	 © C. Keppeler
2	Schwere Fußballenveränderungen: Tiere mit (meist kreisrunden) Geschwüren/Veränderungen mit starker, von der Fußoberseite sichtbarer Schwellung („bumble foot“).	 © C. Keppeler



Note 0



Note 1



Note 2